6.4. *Кровообращение плода.*

Сердце человека начинает развиваться очень рано (на 17-й день внутриутробного развития), из двух мезенхимных закладок, которые превращаются в трубки. Эти трубки затем сливаются в непарное простое трубчатое сердце, расположенное в области шеи, которое кпереди переходит в примитивную луковицу сердца, а кзади – в расширенный венозный синус. Его передний отдел артериальный, задний – венозный. Быстрый рост фиксированного среднего отдела трубки приводит к тому, что сердце изгибается S-образно. В нем выделяют предсердие, венозный синус, желудочек и луковицу с артериальным стволом. На внешней поверхности сигмовидного сердца появляются предсердножелудочковая борозда (будущая венечная борозда дефинитивного сердца) и луковично-желудочковая борозда, которая после слияния луковицы с артериальным стволом исчезает.

Предсердие сообщается с желудочком узким предсердно-желудочковым (ушковидным) каналом. В его стенках и у начала артериального ствола образуются валики эндокарда, из которых формируются атриовентрикулярные клапаны, клапаны аорты и легочного ствола. Общее предсердие быстро растет, охватывает сзади артериальный ствол, с которым к этому времени сливается примитивная луковица сердца. По обеим сторонам артериального ствола спереди видны два выпячивания – закладки правого и левого ушек. На 4-й неделе появляется межпредсердная перегородка, она растет вниз, разделяя предсердия. Верхняя часть этой перегородки прорывается, образуя межпредсердное (овальное) отверстие. На 8-й неделе начинают формироваться межжелудочковая перегородка и перегородка, разделяющая артериальный ствол на легочный ствол и аорту. Сердце становится четырехкамерным. Венозный синус сердца сужается, превращаясь вместе с редуцировавшейся левой общей кардинальной веной в венечный синус сердца, который впадает в правое предсердие.

Уже на 3-й неделе развития зародыша человека от его артериального ствола отходят две вентральные аорты, которые поднимаются в голодной отдел, огибают переднюю кишку, поворачивают и идут вниз, переходя в дорсальные аорты, которые впоследствии соединяются в непарную нисходящую аорту. Вентральные аорты соединены с дорсальными с помощью шести пар аортальных дуг (жаберных артерий). Вскоре I, II пары аортальных дуг

редуцируются. Из центральных аорт образуются общие и наружные сонные артерии, а из III пары аортальных дуг передних отделов дорсальных аорт – внутренние сонные артерии. Кроме того, из части правой вентральной аорты формируется плечеголовной ствол. IV аортальная дуга справа и слева развивается по-разному: из правой формируется подключичная артерия, из левой – дуга дефинитивной аорты, соединяющая восходящую аорту с левой дорсальной. Одна из ветвей левой дорсальной аорты преобразуется в левую подключичную артерию. VI пара аортальных дуг преобразуется в легочные артерии, левая дуга сохраняет связь с аортой, образуя артериальный (боталлов) проток.

От дорсальных аорт отходят три группы сосудов: межсегментарные дорсальные артерии, латеральные и вентральные сегментарные артерии. Из межсегментарных артерий образуются позвоночная, базилярная (и ее ветви), межреберные, поясничные артерии, левая и дистальная части правой подключичной артерий. Последние врастают в формирующиеся верхние конечности. Из латеральных сегментарных артерий образуются диафрагмальные, почечные, надпочечниковые и яичковые (яичниковые) артерии.

Из вентральных сегментарных артерий формируются желточные артерии, которые дают начало чревному стволу, верхней и нижней брыжеечным артериям. Из нижних вентральных сегментарных артерий образуются пупочные артерии. От начала каждой из них отходит осевая артерия нижней конечности, которая впоследствии подвергается обратному развитию и у взрослого человека представлена тонкой малоберцовой и очень тонкой артерией, сопровождающей седалищный нерв. В связи с развитием органов малого таза и особенно нижних конечностей значительного развития достигают общая, наружная и внутренняя подвздошные артерии, а наружная подвздошная в виде основной артериальной магистрали продолжается на нижнюю конечность и формирует бедренную, подколенную и заднюю большеберцовую артерии.

На 4-й неделе развития по бокам тела закладываются парные венозные стволы – передние и задние кардинальные вены. Вены передней области тела называются прекардинальными, а в задней области тела – посткардинальными. Вены каждой стороны впадают в соответствующие общие кардинальные вены, которые, в свою очередь, вливаются в венозный синус сердца. Полые вены образуются из упомянутых парных венозных стволов пре- и посткардинальных

вен. Из анастомоза между прекардинальными венами развивается левая плечеголовная вена, которая несет венозную кровь в правую прекардинальную вену, превращающуюся вместе с правой общей кардинальной веной в верхнюю полую вену.

Развитие нижней полой вены тесно связано с развитием средней (первичной) почки (мезонефрос) и ее вен (суб- и супракардинальных), а также анастомозов как между ними, так и с посткардинальными венами. Наличие этих анастомозов приводит к значительному расширению вен правой стороны задней части тела зародыша и редукции вен левой стороны. В результате этого нижняя полая вена развивается из различных отделов вен правой стороны задней части тела зародыша. Печеночная часть нижней полой вены (от устья до места впадения в нее надпочечниковой вены) образуется из общей выносящей вены печени, предпочечная часть – из правой субкардинальной вены, почечная часть – из анастомоза между правыми суб- и супракардинальными венами, позадипочечная часть – из поясничного отдела правой супракардинальной вены. Большая часть вен, впадающих в нижнюю полую вену, также развивается за счет различных отделов суб- и супракардинальных вен. Остатками супракардинальных вен являются справа непарная вена и слева полунепарная вена.

На ранних стадиях развития зародыш получает питательные вещества из сосудов желточного мешка, это так называемое желточное кровообращение. До 7 – 8-й недель развития желточный мешок выполняет еще одну функцию – кроветворную. В дальнейшем развивается плацентарное кровообращение – кислород и питательные вещества доставляются плоду из крови матери (через плаценту) по пупочной вене, входящей в состав пупочного канатика (рис. 7). На уровне ворот печени вена делится на две ветви. Одна из них впадает в левую ветвь воротной вены. Кровь, пройдя через печень плода, по печеночной вене направляется в нижнюю полую вену. Вторая ветвь пупочной вены, минуя печень, впадает в нижнюю полую вену, образуя венозный (аранциев) проток, расположенный в левой продольной борозде печени. Таким образом, в нижнюю полую вену кровь поступает из трех источников: из нижних конечностей и стенок брюшной полости, из печени и непосредственно из плаценты через венозный проток. Эта третья порция крови преобладает, обогащенная кислородом кровь вливается в правое предсердие и через овальное отверстие поступает в левое предсердие, минуя легочный круг.

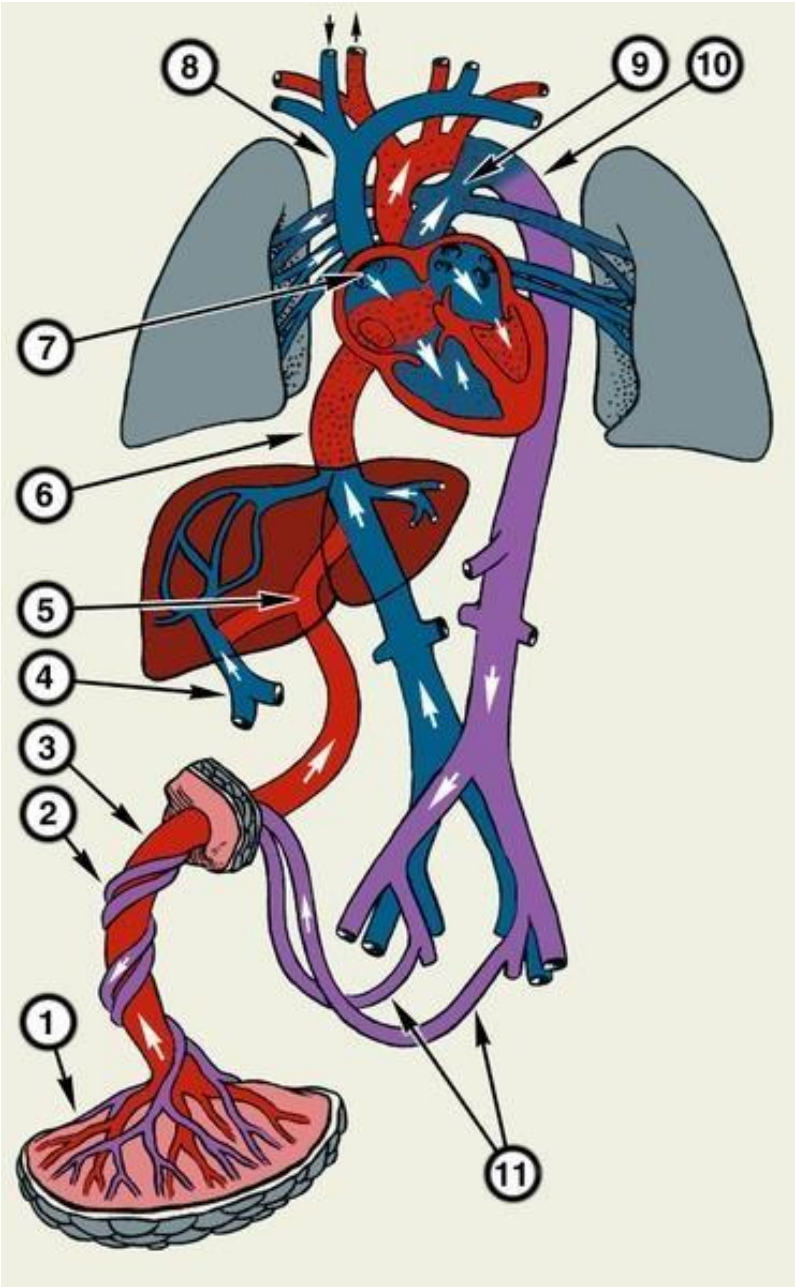

Рис. 7. Схема кровообращения плода: 1 — плацента; 2 — пупочные артерии; 3 — пупочная вена; 4 — воротная вена; 5 — венозный проток; 6 — нижняя полая вена; 7 — овальное отверстие; 8 — верхняя полая вена; 9 — артериальный проток; 10 — аорта; 11 — подчревные артерии. Красным цветом обозначена артериальная кровь; синим — венозная; красным с синими точками — смешанная кровь, близкая по составу к артериальной; синим с красными точками и сиреневым — смешанная кровь, близкая по составу к венозной (содержание двуокиси углерода несколько меньше в крови, обозначенной сиреневым цветом).

Из левого предсердия она течет в левый желудочек, оттуда в аорту, по ветвям которой направляется к стенкам сердца, голове, шее и верхним конечностям. Таким образом, голова, шея и верхние конечности плода снабжаются преимущественно артериальной кровью.

Кровь, оттекающая от головы, шеи, сердца и верхних конечностей, по верхней полой вене вливается в правое предсердие, из него в правый желудочек и далее в легочный ствол. Наибольшее количество этой крови проходит через малый (легочный) круг и поступает в левое предсердие. Однако большая часть крови все же минует легочный круг, так как она из легочного ствола поступает прямо в аорту через артериальный (боталлов) проток, который соединяет левую легочную артерию с нисходящей дугой аорты (под местом отхождения от аорты левой подключичной артерии). Кровь, поступившая таким путем в аорту, снабжает органы брюшной полости, нижние конечности, а по двум пупочным артериям, проходящим в составе пупочного канатика, поступает в плаценту, неся с собой продукты метаболизма и углекислый газ.

В течение нескольких дней после рождения ребенка закрываются артериальный проток и овальное отверстие. Артериальный проток закрывается в течение первых 8–10 дней жизни, а затем превращается в связку, лишенную просвета. Пупочные артерии облитерируются в течение первых 2 – 3 дней жизни, пупочная вена – через 6 – 7 дней. Поступление крови из правого предсердия в левое через овальное отверстие прекращается тотчас после рождения, так как левое предсердие наполняется кровью, поступающей в него из легких. Однако закрывается овальное отверстие значительно позднее, чем артериальный проток, и может сохраняться на протяжении 1-го года жизни. В процессе развития сердца могут возникнуть его врожденные пороки, которые, как правило, являются результатом неправильного формирования сердца во внутриутробный период.

Вопросы для самоконтроля.

1. В чѐм заключаются возрастные особенности анатомии и физиологии сердца?

2. Сформулируйте энергетическое правило поверхности Рубнера. В чѐм его физиологическое значение?

3. Перечислите основные возрастные особенности артерий вен.

4. В чѐм причины повышения артериального кровяного давления у пожилых?

5. В чѐм заключаются особенности фетального кровообращения?